Lebercirrhose

im

Zusammenhang mit Bauchfelltuberkulose.

Inaugural-Dissertation

zur

Erlangung der Doktorwürde

in der

gesamten Medizin,

verfasst und einer

hohen medizinischen Fakultät

der

kgl. bayer. Ludwig-Maximilians-Universität zu München

vorgelegt von

Fritz Bulling.

MÜNCHEN, 1906.
Kgl. Hofbuchdruckerei Kastner & Callwey.

Lebercirrhose

im

Zusammenhang mit Bauchfelltuberkulose.

Inaugural-Dissertation

zur

Erlangung der Doktorwürde

in der

gesamten Medizin,

verfasst und einer

hohen medizinischen Fakultät

der

kgl. bayer. Ludwig-Maximilians-Universität zu München

vorgelegt von

Fritz Bulling.

MÜNCHEN, 1906.
Kgl. Hofbuchdruckerei Kastner & Callwey.

Gedruckt mit Genehmigung der medizinischen Fakultät der Universität München.

Referent:

Herr Obermedizinalrat Prof. Dr. v. Bauer.

Gewidmet meinem Vater

Herrn Dr. med. A. Bulling

in Bad Reichenhall.

Der älteste Fall von gleichzeitigem Auftreten von Lebercirrhose und Peritonealtuberkulose, den ich in der mir zur Verfügung stehenden Literatur finde, wird schon im Jahre 1846 in „La Lanzette française, Gazette des hospitaux civiles et militaires" aus dem Hotel Dieu von M. Jadioux beschrieben. Dies war auch der erste Fall, bei dem die Richtigkeit der Diagnose durch die Sektion bestätigt wurde. Eine weitere Publikation über die Koexistenz dieser beiden Krankheiten wird in der Dissertation von Maroux „Paris 1883, des Rapports de la Cirrhose du foie avec la peritonite tuberculeuse" gegeben. Maroux beschreibt in dieser Arbeit 13 Fälle, in denen überall die Diagnose auf Lebercirrhose klinisch gestellt und sich bei der Sektion diese mit Bauchfelltuberkulose kompliziert fand. — Außer diesen beiden Autoren weisen noch Rokitansky, Förster, Brieger, Seifert, Weigert und vor allem Wagner auf das ziemlich häufige gleichzeitige Auftreten unserer beiden Krankheiten hin. Seifert z. B. hat aus dem Leipziger und Dresdener pathologischen Institut unter 68 Bauchfelltuberkulosen 10 mal Lebercirrhose (15%), in Leipzig unter 50 Bauchfelltuberkulosen 7 mal Lebercirrhosen

(14%) gefunden. — Wagner beschreibt 10 derartige Komplikationen. Es ist auffallend, daß die klinischen Lehrbücher von Bamberger, Wunderlich, Frerichs, Liebermeister, Niemeyer, Charcot, Thierfelder, Jürgensen, Mering nichts über das Zusammentreffen der in Rede stehenden Krankheiten sagen. Nur Strümpell sagt in seinem Lehrbuch der speziellen Pathologie und Therapie: „Interessant ist die nicht selten beobachtete Kombination von Lebercirrhose mit Tuberkulose des Peritoneums. Zu den Erscheinungen der chronischen Peritonitis (Schmerz, Fieber) kommen noch die Zeichen der Pfortaderstauung (Milztumor) hinzu. Der Flüssigkeitserguß ins Abdomen ist meist beträchtlich. In der Regel sind die Kranken ausgesprochene Potatoren. Die Lebercirrhose ist auch unseres Erachtens die primäre Erkrankung, welche im Verein mit den allgemeinen Folgen des Alkohols die gesteigerte Disposition zur tuberkulösen Infektion bedingt"; und Sprincke und Hoppe-Seyler führen in dem Lehrbuch über die Krankheiten der Leber aus (S. 329): „Auffallend häufig finde ich Peritonealtuberkulose neben Lebercirrhose." Im städtischen Krankenhaus I. d. I. I. med. Klinik, Direktor Professor Dr. J. v. Bauer, kamen innerhalb eines Monats 3 Fälle zur Beobachtung, in denen die klinische Diagnose auf Lebercirrhose und Peritonealtuberkulose gestellt wurde.

I. Fall.

Steinbauer Michael, 47 Jahre, Essighändler. Eintritt ins Krankenhaus: 5. Juni 1904.

Anamnese:

P. kommt ins Spital mit Klagen über Schweratmigkeit, allgemeine Schwäche und Schwerbeweglichkeit infolge Anschwellung der Beine und des Leibes. Der Beginn des Leidens liegt eine Reihe von Jahren zurück. Schon vor 3—4 Jahren litt P. an einer Anschwellung der Beine, die damals angeblich durch Trinken von viel Tee verschwand. Er war nach halbjähriger Krankheitsdauer wieder arbeitsfähig bis Anfang 1904. Vor ungefähr 4 Monaten kamen neuerdings Schwellungen der Beine. Seit 14 Tagen schwoll auch der Leib stark auf und P. konnte nichts mehr arbeiten. Die angewandten Heilmittel (Zinnkrauttee, Rosmarin und Meerzwiebelwein) versagten diesmal. In letzter Zeit litt P. auch öfter an Durchfällen; Erbrechen bestand nicht. Der Urin ist meist dunkel. Vor ungefähr 25 Jahren litt P. an Gelbsucht, sonst war er stets gesund. Seine Eltern starben an den P. nicht mehr erinnerlichen Krankheiten, 58 bezw. 68 Jahre alt. P. hat ein gesundes Kind. Frau hat keine Frühgeburten durchgemacht. Potatorium wird zugestanden (5—6 Liter Bier pro Tag). Außerdem gibt P. an, in einem Schnapsgeschäft gewesen zu sein und dort etwas, aber nicht regelmäßig Schnaps genossen zu haben (ca. $^1/_2$ Liter in der Woche). Infektion wird negiert.

Status praesens:

Mittelgroßer Mann mit mäßig entwickelter Muskulatur und spärlichem Fettpolster. Die Haut, namentlich die des Gesichtes, zeigt einen Stich

ins Gelbbräunliche, Schleimhäute sind blutreich. An der rechten Hand erbsengroße intracutane Blutaustritte. Starkes Oedem der unteren Extremitäten. Abdomen enorm aufgetrieben. Größter Umfang 128 cm. Thorax in der unteren Apertur stark erweitert. Puls ist ziemlich klein, hart, regelmäßig, etwas beschleunigt (110 Pulsschläge), Respiration ist beschleunigt, Temperatur normal. Zwerchfellstand vorne 3. Intercostalraum, hinten beiderseits 10. Rippe. Die Lungenränder sind wenig verschieblich. Ueber den Lungen kein Rasseln, überall Vesikuläratmen.

Die absolute Herzdämpfung ist sehr klein. Das Herz steht hoch. Die relative Herzdämpfung überragt den rechten Sternalrand. Töne sind leise, rein; I. Ton accentuiert.

Abdomen bis fast zum Rippenbogenrand gedämpft, fluktuierend.

Leber und Milz nicht palpabel und nicht perkutabel.

Der Urin ist dunkelrotbraun, 400 ccm; spez. Gew. 1015. Eiweiß —, Zucker —, Indikan —, Urobilin +.

Diagnose:

Cirrhosis hepatis. Peritonitis tuberculosa.

Bemerkungen:

6. VI. Bauchpunktion: Entleerung von 12,5 l gelbgrünlich gefärbter klarer Flüssigkeit mit Eiweißgehalt und einem spezifischen Gewicht von 1011. Nach der Punktion ist das Abdomen breit und schlaff. Die Leber überragt den Rippen-

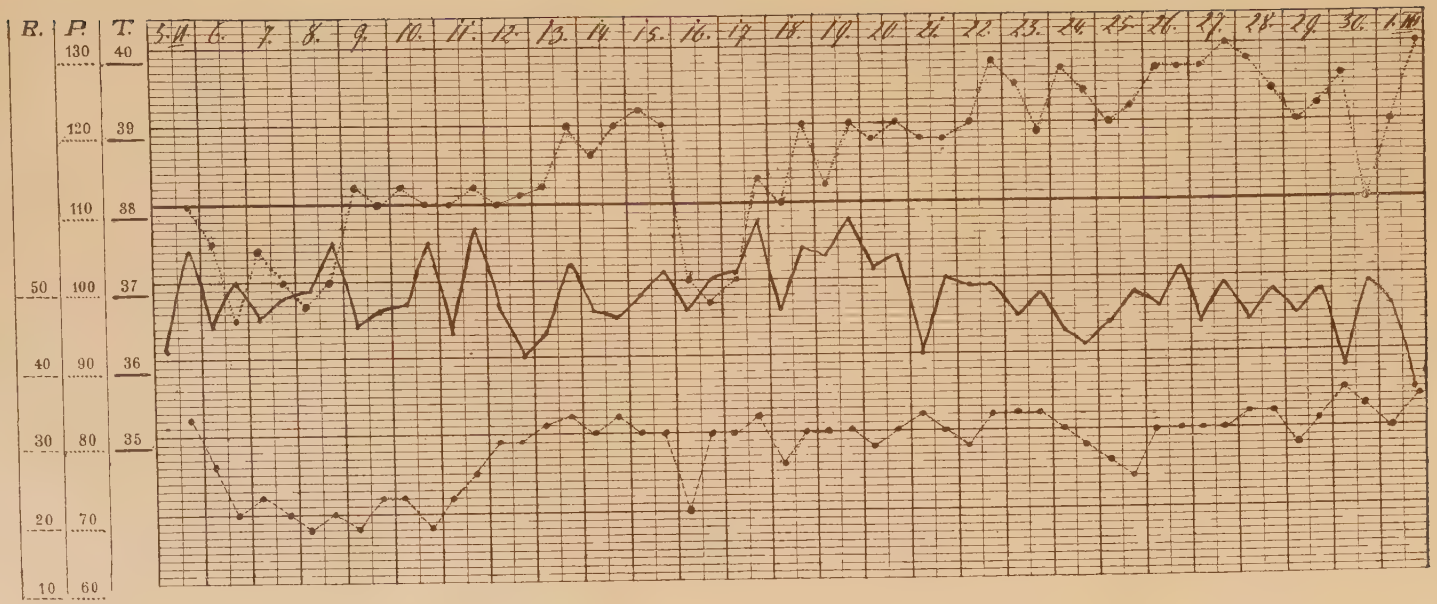
R.
P.
T.
130
120
110
100
90
80
70
60
50
40
30
20
10
40
39
38
37
36
35
5.
6.
7.
8.
9.
10.
11.
12.
13.
14.
15.
16.
17.
18.
19.
20.
21.
22.
23.
24.
25.
26.
27.
28.
29.
30.
1.

bogenrand nicht, ist seitlich gegen den Processus xiphoideus zu in der Tiefe undeutlich zu fühlen. Linker Leberlappen perkutabel nicht zu bestimmen, offenbar sehr klein.

Zwerchfellstand: v. 5. R. Lungenränder wenig verschieblich. Milz ist nicht palpabel und reicht bis zur vorderen Axillarlinie; nach hinten offenbar stark vergrößert, intensive Dämpfung von der Höhe des 8. Brustwirbels ab. Gegen Mittag erbricht P. dünnflüssige, braunrote Masse (Wein).

7. VI. Abdomen beginnt sich wieder zu füllen; subjektives Befinden gut, Nacht ruhig.

11. VI. Dämpfung am Abdomen hat bedeutend zugenommen.

12. VI. Ueber dem Abdomen nur handtellerbreite Tympanie.

16. VI. II. Punktion: Es entleeren sich 10 l einer grüngelblichen, klaren Flüssigkeit mit einem spez. Gewicht von 1007 und einem Eiweißgehalt von 12‰. Im Sedimente sind viele rote Blutkörperchen, Lymphocyten, Endothelien.

17. VI. Nacht schlecht, immer noch Dyspnoe, Diurese gering. Im Laufe des Tages Besserung des subjektiven Befindens.

20. VI. Schlaf leidlich, Appetit schlecht. Atembeschwerden haben nachgelassen. Nachts Leibschmerzen.

21. VI. Schlaf schlecht, Appetit schlecht. Atembeschwerden etwas geringer. Anhaltende Leibschmerzen. Ascites nicht mehr so stark wie früher, anscheinend stillstehend.

23. VI. Ascites etwas zurückgegangen.

24. VI. Status idem. Atembeschwerden haben zugenommen.

25. VI. Ascites etwas zurückgegangen.

27. VI. Nacht befriedigend. Atembeschwerden haben etwas nachgelassen.

28. VI. Dyspnoe ist etwas stärker geworden. Anhaltende leichte Benommenheit. Langsam fortschreitender Kräfteverfall.

2. VII. Exitus letalis.

Sektionsbericht:

Aeußere Besichtigung: Ziemlich großer Mann. Haut blaß, Muskulatur atrophisch, Totenstarre vorhanden. Thorax faßförmig aufgetrieben. Unterleib sehr ausgedehnt, mit bedeutender Fluktuation. Leichtes Anasarca an den unteren Extremitäten. In der Bauchhöhle sehr reichliche, seröse, blutig tingierte Flüssigkeit (4—5 Liter), Fettpolster gering, Muskulatur blaß und schwach. — Zwerchfellstand beiderseits 5. Rippe. Großes Netz stark verdickt. Appendix nicht sichtbar. Rippenknorpel schneiden sich derber wie normal. Herzbeutel von Lunge fast bedeckt, im rechten Pleurasack ähnlicher Inhalt wie in der Bauchhöhle (2—3 Liter), links ähnlicher Inhalt, ca. $1^1/_2$ Liter.

Linke Lunge von geringem Volumen. Im Oberlappen geringer Luftgehalt, Unterlappen derb, schiefrig gefleckt. Pleura im Oberlappen glatt und glänzend, über dem Unterlappen leichte Trübung und Auflagerung weißlicher, trüber Massen. Knötchen über beide Lappen verstreut. Oberlappen schneidet sich leicht. Blutgehalt mi-

nimal. Unterlappen derber, blutleer, schmutzig graubraun. Ausgeschnittene Stückchen sinken unter. In der Mitte des Unterlappens ein kleiner, kirschgroßer, weißlichgelber Herd, von Knötchen umgeben. Im Oberlappen ein kleinkirschgroßer käsiger Herd. Lymphdrüsen zum Teil in Verkäsung.

Rechte Lunge zeigt ähnliches Verhältnis, fühlt sich in den hinteren Partien milzartig an. Pleura glatt und glänzend. Oberlappen lufthaltig, blutleer. Unterlappen luftleer. Große Bronchien leer, Schleimhäute blaß. Peribronchitische Drüsen schiefrig gefärbt.

Herz: Im Herzbeutel einige Eßlöffel seröser Flüssigkeit. In den Vorhöfen und Ventrikeln wenig Inhalt. Fettauflagerung reichlich. Aortenklappe nicht ganz schlußfähig. R. Ventrikel hühnereigroß, Endocard glänzend, Wand dünn, schmutzigbraun. L. Ventrikel: Endocard etwas getrübt, Wandung mäßig dick, blaßbraun, weich. Papillarmuskeln trübgelb gefärbt. Im Ventrikel Einlagerungen. L. Vorhof: Endocard getrübt, Wand kräftig.

Milz ist bedeutend vergrößert, trüber Ueberzug mit stellenweisen feinkörnigen Auflagerungen.

Das große Netz verdickt, in der Serosa reichlich Knötchen.

Magen von geringem Inhalt, enthält wenig schleimigen Inhalt. Schleimhaut etwas schmutziggelblich gefärbt.

Bauchfell bedeckt mit reichlichen grauen Knötchen. Darmwandung schneidet sich weich, Lumen verengt, wenig Inhalt. — Schleimhaut ge-

rötet, geschwellt. Im Dickdarm wenig geballter Kot. Schleimhaut stark verdickt und gerötet.

Leber ist verkleinert, Lig. suspensorium stark verdickt. Gallenblase enthält mäßige Menge dunkler Galle. Farbe der Leber grau, Oberfläche fein höckerig granuliert. Das Gewebe schneidet sich derb. Parenchym blutleer, fleckig grau. Man sieht aus dem Lebergewebe einzelne Inseln hervorragen.

Nieren von reichlicher Fettkapsel umhüllt, die etwas adhaerent ist. Oberfläche ist livid, feinkörnig granuliert, Konsistenz etwas vermehrt. Auf der Schnittfläche Rinde von mäßiger Breite, Grenze gegen die Pyramiden verwaschen. Zeichnung undeutlich. Beim Darüberstreichen reichlich trübe Flüssigkeit.

Schädel von geringer Dicke, ziemlich leicht. Dura verwachsen, weißlichgrau. Blutgehalt gering. Im Längsblutleiter wenig Inhalt. Innenfläche glatt und glänzend (leichter Grad von Leptomeningitis fibrosa). Weiche Hirnhäute milchig getrübt. An der Basis sind die weichen Häute durchsichtig. Weite Gefäße, Blutgehalt minimal. Graue Substanz blaß, etwas atrophisch. Seitenventrikel erweitert, enthalten helles Serum, zartes Ependym. 3. und 4. Ventrikel wenig erweitert. Die zentralen Teile des Großhirns blaß und blutleer. Das Kleinhirn verhält sich ebenso. Die basalen Teile des Hirns sind fest und blutleer.

Diagnose:

Tuberkulöse Pleuritis links mit Hydrothorax, bedeutender Hydrothorax rechts. Atelektase. Myo-

carditis papillosa. Atrophische Lebercirrhose. Diffuse tuberkulöse Peritonitis. Tuberkulöse Omentitis. Milztumor. Stauungsnieren.

II. Fall.

Schuster Jakob, 32 J., Schuhmachermeister. Eintritt ins Krankenhaus: 22. IX. 04.

Anamnese:

P. ist seit ungefähr einem Jahr leidend. Es bestanden früher leichte Auftreibung des Leibes und stechende Schmerzen in den unteren Partien des Abdomens. Vor 2 Tagen nahm die Auftreibung des Abdomens sehr stark zu, und die Schmerzen wurden sehr intensiv. Es bestehen ferner Atemnot, leichter Husten, Brechen des Morgens seit längerer Zeit. Appetit nicht besonders gut. Stuhlgang regelmäßig. P. ist als Kind angeblich nie krank gewesen. Vater und 6 Geschwister des P. leben und sind gesund. Mutter starb im Wochenbett, ein Bruder starb an Lungenschwindsucht. Potatorium gesteht der P. zu (3—5 Liter Bier p. d. und etwas Schnaps).

Status praesens:

Kleiner, graziler Körperbau in reduziertem Ernährungszustand. Farbe der Haut und Sklera leicht ikterisch. Zunge ein wenig belegt. Keine Oedeme.

Pulmones: Rhu. Dämpfung bis zum c. 7. BrW., lhu. Dämpfung bis zum c. 8. BrW., mit oben abgeschwächtem, weiter unten aufgehobe-

nem Atemgeräusch und Stimmfremitus. Ueber den Spitzen beiderseits relative Schallverkürzung mit abgeschwächtem Atmen.

Cor: Grenzen nicht verbreitert, Spitzenstoß im 5. Intercostalraum fühlbar, innerhalb der Mammillarlinie. Herztöne rein, nicht besonders laut. Puls klein, ziemlich hart, (92), ab und zu etwas unregelmäßig.

Abdomen: Stark aufgetrieben, Umgebung des Nabels entzündlich gerötet, im Epigastrium Schmerzhaftigkeit bei leichtem Druck. Im konvexen Bogen nach abwärts ergeben sich bei der Perkussion die Grenzen eines Ascites, oben etwa 2 cm bis unter den Nabel.

Leber nach dem Ergebnis der Perkussion verkleinert.

Milz anscheinend etwas vergrößert.

Nervensystem: Pat. ist sehr apathisch.

Diagnose:

Cirrhosis hepatis. Peritonitis tuberculosa. Pleuritis exsudativa dextra et sinistra. Infiltratio apicis pulm. utriusque.

Bemerkungen:

22. IX. 04. Probepunktion 4 cm einwärts von der spina iliaca ant. sup. ergibt haemorrhagische Flüssigkeit. Mikroskopischer Befund: Zahlreiche Erythrocyten, spärliche Leucocyten, keine Tb.-Bazillen oder sonstige Mikroorganismen.

Harn spez. Gew. 1012. Reaktion sauer. Eiweiß —, Zucker —, Indikan —.

4. X. P. ist andauernd ganz apathisch, klagt

über keinerlei Beschwerden, Puls sehr klein, Frequenz 112.

10. X. Exitus letalis.

Temperaturkurve:

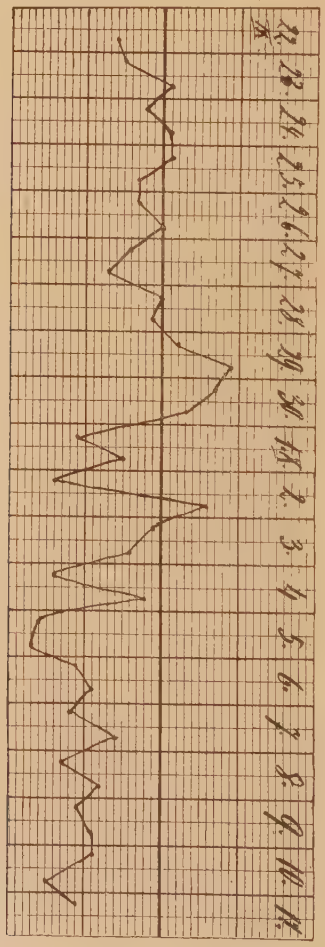

Sektionsbericht:

Mittelgroße männliche Leiche von stark reduziertem Ernährungszustand. Hautdecken blaß, mit livider Totenfleckenzeichnung nach rückwärts. Leichenstarre erhalten. Unterhautfettgewebe bis 1 cm, Muskulatur blaßrötlich, mäßig entwickelt.

Bei Eröffnung der Bauchhöhle entleert sich blutige Flüssigkeit, etwa 2 l, mit Fibrinflocken. Innere Bauchwand mit Netz- und Darmschleimhaut adhaerent. Netz verdickt, strangförmig aufgerollt und zeigt ebenso wie Peritoneum, welches gleichfalls verdickt ist, dichtstehende miliare, weißliche Knötchen. Die Darmschlingen sind insgesamt nach oben gedrängt und mit einem netzförmigen Fibrinüberzug untereinander in lockerem Zusammenhang. Mesenterium und Darmserosa zeigt in ganzer Ausdehnung massenhaft dichtstehende miliare Knötchen. Die Serosa ist an vielen Stellen bedeckt von sulzigen Fibrinmassen mit tief dunkelblauroter Farbe. Leber mit der vorderen Seite des Zwerchfells adhaerent, das die gleichen Knötcheneinstreuungen aufweist und etwas verdickt ist.

Leber unter dem Rippenbogen verborgen. Zwerchfell beiderseits unterer Rand der 4. Rippe. Herzbeutel kleinhandtellergroß vorliegend, 2 Eßlöffel klaren Serums. L. Pleurahöhle leer. Linke Lunge nach hinten durch breite Spangen adhaerent. Rechte Lunge in ganzer Ausdehnung mit Costalpleura verwachsen. Pleurahöhle leer.

Linke Lunge von ziemlicher Größe. Gew. d. Unterl. vermehrt. Pleura nach hinten in sulzige Fibrinmassen umgewandelt. Oberl. substanz-

arm, kollabiert beim Einschneiden, blut- und saftarm, etwas luftgebläht, ohne Einlagerungen. Unterlappen blut- und saftreicher, etwas oedematös, sonst ähnlich. In den großen Bronchien blutig schaumiges Sekret. Große Gefäße und Drüsen ohne Besonderheiten.

Rechte Lunge klein, mit relativ vermehrtem Gewicht. Pleura in breite Spangen ausgezogen. Mehrfach subpleurale Blutungen. Oberlappen ähnlich wie linker, etwas mehr durchfeuchtet. Unterlappen ziemlich oedematös, mit reichlichem Blutgehalt. Bronchien, Gefäße, Drüsen ohne Besonderheiten.

Herz klein und schlaff. In den großen Gefäßen und Vorhöfen Cruor und Speckgerinnsel. Ueber dem rechten Herzen mäßiges Fett. Epicard stellenweise getrübt. Kranzgefässe leicht geschlängelt. R. Herzräume von gehöriger Ausdehnung, dünnwandig, enthalten einzelne Speckgerinnsel. Muskulatur sehr blaß. Endocard und Klappen ohne Besonderheiten. Linke Herzräume ähnlich. Endocard und Klappen ohne Besonderheiten.

Milz mit ihrer Umgebung adhaerent, vergrößert, Kapsel verdickt, mit zahlreichen Knötcheneinlagerungen. 13,5 : 10,5 : 4. Konsistenz gehörig. Pulpa mäßig blutreich, verquollen. Gerüst und Fett deutlich. Auf der Schnittfläche Knötchen nicht sichtbar.

Leber an der vorderen unteren Fläche stark adhaerent. Von mittlerer Größe und Schwere. Oberfläche fein höckerig. Schnittfläche von Milchkaffeefarbe, knirscht beim Einschneiden. Konsi-

stenz zäh. Acinöse Zeichnung an einzelnen Stellen erkennbar. Interstitielles Gewebe offenbar vermehrt. In der Gallenblase 35 ccm grüngelber Galle.

Magen klein, kollabiert, am Netzansatz miliare Knötchen, fast leer, mit wenig glasigem Schleim. Schleimhaut verdickt, nicht gefaltet. An einigen Stellen punktförmige Blutaustritte.

Dünndarm enthält etwas diarrhoischen Stuhl. Schleimhaut blaß, gefaltet, nirgends Substanzverluste. An einzelnen Stellen nur auf der Höhe der Falte leichte Trübung. Im Coecum und Dickdarm größere Mengen diarrhoischen Inhalts. Dicht an der Coecalklappe zwei circular gestellte Schleimhautdefekte mit wulstigen, überhängenden injizierten Rändern und wulstigem Grund. Sonst keine Besonderheiten. Dagegen Mesenterium überall auf einige Centimeter verdickt mit massenhaften Knötchen.

Linke Niere mit ziemlicher Fettkapsel, Fibr. Kapsel ziemlich leicht abziehbar. Oberfläche glatt, dunkelcyanotisch. Niere von mittlerer Größe. Konsistenz ziemlich derb. Rinde und Mark deutlich mit stärkerer Gefäßfüllung. Rinde ziemlich breit. Markkegel verkürzt, Hilusfettgewebe vermehrt.

Rechte Niere ähnlich.

Genitaltraktus ohne pathologische Veränderungen.

Diagnose:

Subchronische Miliartuberkulose der Bauchhöhle (Peritoneum, Darmserosa, Netz, Zwerch-

fell). Subakute ulcerierende Tuberkulose im Coecum. Diffuse subakute serofibrinöse haemorrhagische Peritonitis. Beiderseitige subchronische Adhaesivpleuritis. Mäßiges Emphysem der oberen, leichtes Oedem der unteren Lungenabschnitte. Stauungs-Milztumor, cyanotische Nieren, Lebercirrhose.

III. Fall.

Michel Jakob, 45 J., Ausgeher. Eintritt ins Krankenhaus: 10. Oktober 1904.

Anamnese:

Pat. leidet an Gelbsucht und Verdauungsbeschwerden. Bei Druck auf die Lebergegend empfindet er Schmerzen. Beim Wasserlassen drückende Schmerzen in der Blasengegend. P. litt bereits im Juli a. c. an denselben Beschwerden $4^1/_2$ Wochen lang. Sonst machte er noch keine besonderen Krankheiten durch.

Potatorium wird zugestanden (5 l p. d.).

Familienanamnese ohne Besonderheiten.

Status praesens:

Mittelgroßer Mann in schlechtem Ernährungszustande, mit schlaffer Muskulatur. Hautfarbe mäßig ikterisch. Keine Drüsenschwellungen. Zunge belegt.

Thorax schwach, mit tiefen Claviculargruben, proportional, dehnt sich gleichmäßig aus.

Lungen: Grenzen vorne nicht festzustellen, hinten beiderseits Dornfortsatz des 11. Brustwirbels. Lungengrenzen wenig verschieblich. Ve-

siculäres Atemgeräusch. Exspirium auf beiden Spitzen etwas verlängert.

Herz: Grenze oben 4. Rippe, rechts Mitte des Sternums. Spitzenstoß im 5. Intercostalraum innerhalb der Mammillarlinie fühlbar. Herztöne rein, Herztätigkeit beschleunigt. Puls klein, regelmäßig (104).

Abdomen: Stark aufgetrieben. Ascites. Nabelgrube fast ausgeglichen. Undulation beim Perkutieren fühlbar.

Leber auf Druck empfindlich, nicht abgrenzbar.

Milz nicht palpabel.

Nervensystem: Patellarreflexe etwas gesteigert, sonst ohne Besonderheiten.

Diagnose:

Lebercirrhose und Peritonitis tuberculosa.

Bemerkungen:

11. X. 04. Erbrechen von flüssigen, dunklen Massen. Lakmus: s.; Congo: —; Günzburg: + (schwach); Uffelmann: —; Gesamtacidität 4,8.

12. X. 04. Exitus letalis.

Sektionsbericht:

Beim Eröffnen der Bauchhöhle entleert sich reichlich dunkle Flüssigkeit (2—3 l). Zwerchfellstand: rechts 3. Intercostalraum, links 5. Rippe. Leber unter dem Rippenbogen verborgen. Vor Magen das stark verdickte, zu einer festen Masse umgewandelte Netz. Auf der Darmserosa reichlich gelbliche fibrinöse Niederschläge. Darmschlingen miteinander verklebt. Bauchserosa mit grauen Knötchen übersät, daneben bindegewebige

Massen. Auf dem Durchschnitt durch das Netz zahlreiche Knötchen. Herzbeutel liegt über handtellergroß vor.

Rechte Lunge überall frei, in der Pleurahöhle etwas seröse Flüssigkeit. Ebenso links. Im Herzbeutel 1 Eßlöffel gelblicher, seröser Flüssigkeit. Im linken Vorhof reichlich flüssiges Blut, im rechten ebenfalls flüssiges Blut.

Herz von mittlerer Größe. Epicard durchsichtig. R. Ventrikel fast leer. Endocard durchsichtig. Klappen zart. Muskulatur mäßig entwickelt und blaß. Aortenklappen ohne Auflagerungen, frei beweglich, nicht verdickt, schlußfähig. Mitralis ohne Auflagerungen, knotig verdickt. Tricuspidalis zart; Foramen ovale geschlossen; Endocard des Vorhofes durchsichtig.

Linke Lunge: Im Bereich des Unterlappens stark verkleinert, mit kleinen Blutungen und bindegewebigen Auflagerungen besetzt. Schnittfläche des Oberlappens ist lufthaltig, Luftgehalt reichlich. Unterlappen in den oberen Teilen noch etwas lufthaltig, die unteren Partien sind blutreich, luftleer und saftarm. In den Gefäßen reichlich flüssiges Blut, ebenso in den Bronchien, besonders rechts. An der Spitze eine bohnengroße fibröse Einlagerung. In den Hauptstämmen der Bronchien etwas blutiger Schleim. Bronchialdrüsen nicht vergrößert.

Rechte Lunge: Aeußerlich wie die linke. Oberlappen in den oberen Teilen lufthaltig, in den unteren luftleer. Unterlappen noch stärker als linker kollabiert, luftleer. In den Bronchien kein

besonderer Inhalt. Lungenarterie zeigt normale Intima.

Milz etwas vergrößert, mit reichlichen fibrösen und fibrinösen Auflagerungen. Auf der Schnittfläche dunkelbraunrote Pulpa, nicht vorquellend, Follikel nicht vortretend. Das reticuläre Gerüst verdickt. Konsistenz etwas vermehrt.

Leber im ganzen stark verkleinert. An der Konvexität 26 bezw. 17 cm, Dicke 9—5 cm; Ränder etwas zugeschärft. Oberfläche unregelmäßig, höckerig. Kapsel nur wenig verdickt, in derselben zahlreiche weiße Knötchen. Konsistenz sehr zäh, Farbe blaß. Das Gewebe knirscht beim Einschneiden. Auf der Schnittfläche dunkelbraunrote Flecken und Streifen in unregelmäßiger Anordnung. Außerdem ein netzförmiges System von weißen bis graulichen Streifen. Im übrigen noch reichliche Partien mit gelben Flecken. Schnittfläche sehr unregelmäßig, höckerig, die weißen Streifen und Netze etwas eingesunken, während die gelblichen etwas prominieren. Die Rückfläche der beiden Lappen zeigt eine noch stärkere höckerige Beschaffenheit. In der Gallenblase zähflüssige, fast schwarze Galle.

Nieren von mittlerer Größe, blaß, Oberfläche granuliert. Auf der Schnittfläche ist die Rinde etwas verschmälert, im ganzen von heller Farbe, durchsetzt von teilweise konfluierenden Flecken. Dazwischen bleiben grauweiße Partien. Markstrahlen perlweiß, Markkegel etwas dunkler. Schleimhaut des Nierenbeckens glatt, blaß; in den Papillen nichts besonderes.

An der Serosa des Magens graue Knöt-

chen. Im Magen reichlich gallig gefärbter Schleim. Schleimhaut blaß, belegt mit trübem, zähem Schleim, ohne Defekte und Narben, jedoch mit starken Verdickungen. Schleimhaut des Duodenums verhältnismäßig blutreich. Im unteren Dünndarm Wand verdickt, gequollen. Follikel nicht gequollen. Im Dickdarm ebenfalls reichlicher Schleim.

Schädeldach nicht verdickt. Diploe etwas verdickt, Dura an der Außenseite glatt. Im Längsblutleiter etwas flüssiges Blut. Dura an der Innenfläche glatt, feucht. Die weichen Häute durchsichtig, blutreich; Windungen nicht abgeplattet, zahlreich. Weiche Häute der Basis durchsichtig, Gefäße dünnwandig, kollabiert. Schnittfläche des Hirns mit stark zerfließenden Blutpunkten. Marksubstanz ohne Befund. Seitenventrikel weit, enthalten serösen Inhalt. Tela und Plexus sind glatt.

Diagnose:

Miliartuberkulose des Peritoneums. Chronische parenchymatöse Nephritis. Entzündlicher Ascites. Beiderseitiger Hydrothorax. Lebercirrhose.

* * *

Wie in den obigen drei Krankengeschichten anamnestisch erhoben ist, haben alle drei Patienten reichlichen Alkoholgenuß — zwei davon solchen von Schnaps zugegeben. Von nahezu allen Autoren wird dem Alkohol, speziell wenn er in

Form von Schnaps genossen wird, das größte ätiologische Gewicht für die Entstehung der Lebercirrhose beigelegt. Sprincke sagt in seinem Lehrbuch über die Krankheiten der Leber: „Unter den Ursachen der Lebercirrhose nimmt chronischer Schnapsgenuß nach allgemeiner ärztlicher Erfahrung die Hauptstelle ein. Wenn bei der Häufigkeit dieses Genusses die Lebercirrhose relativ selten ist, so spricht das nicht, wie Rosenstein meint, gegen den Zusammenhang, sondern nur dafür, daß, wie bei den meisten Krankheiten, für den einzelnen Fall noch eine Anzahl anderer Bedingungen zusammentreffen müssen. Wenngleich seltener als Schnaps, kann auch habitueller Wein- und Biergenuß zur Cirrhose führen, wie ich aus eigener Beobachtung bestätigen kann. In welcher Weise der Alkohol krankmachend wirkt, können wir nur vermuten; in der Galle konnte er von Weinbrand bei einem akuten Vergiftungsversuch zwar nicht nachgewiesen werden, doch ist eine direkte Zufuhr auf dem Wege der Pfortader recht wahrscheinlich und der Beginn der Erkrankungen gerade an der Peripherie der Läppchen damit vielleicht in Zusammenhang zu bringen.“ Syphilis und Malaria führen ebenfalls häufig zu Cirrhose. Nicht ganz sichergestellte, jedenfalls seltene Ursachen sind Cholera, Typhus, Scharlach, Gicht, Rhachitis (Quincke). Auf der 76. Versammlung deutscher Naturforscher und Aerzte zu Breslau, September 1904, auf welcher in der kombinierten Sitzung der Abteilung für allgemeine Pathologie und pathologische Anatomie und innere Medizin die Lebercirrhose zur Diskussion stand, gab der

eine Referent, Privatdozent Dr. Kretz-Wien, als den in Frage stehenden Krankheitsprozeß veranlassend an: „Alle pathologischen Einflüsse, welche Parenchymdegeneration bewirken, so abnorme Stoffwechselprodukte, Gifte, bakterielle Schädigungen; die schädigende Substanz kann auf dem Wege der Blutbahn oder durch die Gallenkapillaren zur Leberzelle gelangen." Dr. Kretz erwähnt also den abusus spirituosorum nicht als causa morbi, aber die auffallende Uebereinstimmung aller Kliniker, den Alkoholmißbrauch als Ursache der Lebercirrhose anzunehmen, muß sich doch auf scharf beobachtete Tatsachen in praktischer Tätigkeit am Krankenbett gründen; experimentell läßt sich am Tier durch keinerlei Art von Alkoholeinverleibung Lebercirrhose erzeugen.

Auch für die Erkrankungen der Organe an Tuberkulose wird von einzelnen Autoren (Garandeux, Kroczak, Mackenzie) der Alkoholmißbrauch verantwortlich gemacht. Cornet dagegen sagt: „Ein zahlenmäßiger Nachweis, daß der Alkoholmißbrauch zur Phthisis disponiert, existiert bis jetzt nicht" (Die Tuberkulose, Prof. Dr. Nothnagels Handbuch der speziellen Pathologie und Therapie). Die Ansicht, daß der Alkohol eine Prädisposition für Tuberkulose schafft, dürfte, da doch jede Tuberkulose irgend eines Organs durch Invasion der Koch'schen Bazillen verursacht ist, in dem einschränkenden Sinne zu verstehen sein, daß er Ursache von Ernährungsstörungen wird — nach Boas liefert Alkoholmißbrauch 30% Gastritis atrophica —, welche den

Boden im Organismus für die Infektion vorbereiten. Die Tuberkulose des Bauchfells kann haematogenen Ursprungs sein, wenn im Blute kreisende Bazillen im Peritonealsack sich ansiedeln, oder diese können aus benachbarten tuberkulosen Organen (Pleura, Pericardium, Diaphragma, Genitalien, Darm und Mesenterialdrüsen) einwandern. In unseren ersten beiden Fällen dürfte der Krankheitsprozeß wohl von der Pleura durch das Zwerchfell hindurch auf das Peritoneum fortgeleitet worden sein. Die Aetiologie des dritten Falles ist nicht klargestellt, da ein tuberkulöser Herd außerhalb des Peritoneums bei der Sektion nicht aufgefunden wurde. Quincke nimmt für solche Fälle, deren er ebenfalls beobachtet hat, an, daß die Bazillen vom Darm aus durch die unverletzte Schleimhaut eingedrungen sind.

Die Frage, welche der beiden in Rede stehenden Krankheiten zuerst auftritt, wird von den Autoren, die unsere Kombination besprechen, dahin entschieden, daß die Lebercirrhose das Primäre ist. Nur Brieger nimmt das umgekehrte Verhältnis an. Quincke meint hierzu, daß dies, wenn überhaupt vorkommend, jedenfalls sehr selten sei.

Als begünstigend für das Zustandekommen der Peritonealtuberkulose bei Lebercirrhose nehmen Quincke und die übrigen an, daß das durch Stauung entstandene seröse Exsudat einen günstigen Nährboden für die hineingelangten Bazillen abgebe — wobei es sich nicht versteht, daß gerade der venös-hyperaemische Darm eine geringe Disposition zur Tuberkelentwicklung voraussetzt —;

das venöse Blut hat ja stark bactericide Eigenschaften (Bier'sche Stauung!). Ich möchte in allen Fällen, in denen zweifellos die Lebercirrhose das Primäre ist, zur Erklärung des Auftretens der Bauchfelltuberkulose annehmen, daß entweder hochvirulente Bakterien eingedrungen sind, welche der bactericiden Wirkung des venösen Blutes Widerstand zu leisten vermögen, oder daß der durch die Cirrhose bereits kachektische Organismus die eingedrungenen Bakterien nicht mehr überwinden kann.

Uebrigens dürfte doch anzunehmen sein, daß in einzelnen Fällen die Bauchfelltuberkulose das Primäre ist, ich habe die hier so ungemein rasch und letal verlaufenden Fälle im Auge, bei denen die Anamnese keine auf vorausgegangene Erkrankungen der Leber deutende Anhaltspunkte ergibt: so in unserem II. und III. Falle. Die Leber stellt ja der eigenartigen Zirkulationsverhältnisse der Pfortader halber für den Organismus ein förmliches Filter dar gegen alle Schädlichkeiten, welche im Magendarmkanal und seinen Drüsen kreisen. Man kann, wie Kund Ferber zuerst gezeigt hat, das vom subcutanen Gewebe aus hochgiftige Tetanustoxin erwachsenen Tieren ohne jede Gefahr per os verabreichen. In Uebereinstimmung mit dieser Tatsache hat Brucheltini dann weiter gezeigt, daß bei subcutan mit Tetanustoxin inficierten Tieren sich gerade die Leber im Gegensatz zum Hirn, Blut und Nieren als völlig toxinfrei erweist. Diese antitoxische Kraft der Leberzellen

verhindert es auch, daß trotz der so häufigen Gärungsprozesse in unserem Magen und Darmkanal keine Spur der sich bildenden giftigen Gärungsprodukte in die Körpersäfte übertritt. (Ueber die paraportale Resorption bei Neugeborenen während der ersten Lebenstage von Dr. Geßner, Münchener med. Wochenschr. 1904 Nr. 44.) Man könnte sich also vorstellen, daß die Toxine der im Bauchfell angesiedelten Tuberkelbazillen auf ihrem Wege durch den Pfortaderkreislauf in der Leber zurückgehalten hier ihre verderbliche Wirksamkeit in der Weise entfalten, daß sie entzündliche Wucherung des interstitiellen Bindegewebes mit nachfolgender Destruktion und Schrumpfung hervorrufen. Leider läßt auch hier das Tierexperiment im Stich, da es zwar sehr leicht gelingt, eine Bauchfell- und Lebertuberkulose, nicht aber Lebercirrhose durch Injektion von lebenden oder toten Bazillen in das Peritoneum zu erzeugen.

Die Diagnose der Lebercirrhose in ihren Initialstadien ist in der Regel unter Berücksichtigung des ätiologischen Moments auf Grund der hartnäckigen Digestionsstörungen, der veränderten Hautfarbe, der beginnenden Vergrößerungen der Milz nur mit mehr oder weniger großer Wahrscheinlichkeit zu stellen (Minkowski in von Mehrings Lehrbuch der inneren Medizin). Quincke hält für diagnostisch wichtig einen sonst nicht erklärlichen Milztumor, der sich schon im Anfangsstadium der Lebererkrankung findet. In vorgeschrittenen Fällen ist die Diagnose leicht, besonders wenn es sich um Patienten handelt, die abusus spirituosorum eingestehen und Ascites,

Milzvergrößerung, caput Medusae oder Icterus zeigen.

Ueber die Diagnose der tuberkulösen Peritonitis und ihre Differenzierung von der Lebercirrhose sagt J. v. Bauer in v. Ziemssens Handbuch der speziellen Pathologie und Therapie, Krankheiten des Peritoneums, wie folgt: „Die Diagnose der tuberkulösen Peritonitis ist meistens schwierig und muß hauptsächlich auf dem Wege der Exclusion festgestellt werden. Da die Kranken gewöhnlich mit Ascites, vielleicht auch mit Oedem der Unterglieder in die Beobachtung treten, so ist die erste Aufgabe, festzustellen, ob der Erguß nicht auf einfache Stauung im Gebiete der Pfortader zurückzuführen sei. Da Erkrankungen des Herzens, der Lungen, der Nieren in der Regel ohne Schwierigkeit ausgeschlossen werden können, so handelt es sich hauptsächlich um Erkrankungen der Leber und vor allem um die Cirrhose. Die Erscheinungen, welche diese Erkrankung darbietet, sind denjenigen der Bauchfelltuberkulose sehr ähnlich, und wenn zur Bauchfelltuberkulose sich noch eine sekundäre Verkleinerung der Lebercirrhose hinzugesellt, fast übereinstimmend. Die Unterscheidung kann sich auf folgende Punkte stützen: Bei Lebercirrhose ist in vielen Fällen Alkoholmißbrauch voran gegangen, bei Tuberkulose lassen sich vielleicht ätiologische Anhaltspunkte ausfindig machen, welche Tuberkulose im Gefolge haben. Großer Wert ist hiebei auf das Vorhandensein käsiger Herde zu legen, so beim männlichen Geschlecht in den Nebenhoden, sodann in den Lymphdrüsen;

besonders wichtig ist die Exploration der Lungen, indem sich in vielen Fällen gleichzeitig Spitzenverdichtung oder fortschreitende Infiltration der Lungen, sodann auch Pleuraexsudate auffinden lassen.

Ferner ist bei der Bauchfelltuberkulose das Abdomen häufiger schmerzhaft, namentlich gegen Druck, als bei der Cirrhose, man fühlt bei der Bauchfelltuberkulose öfters resistente Stellen oder kann Verwachsungen des parietalen und visceralen Blattes der Serosa erkennen; ein beträchtlicher Milztumor kommt bei Peritonitis tuberculosa selten vor, bei Cirrhose der Leber häufig. Bei Kranken, die an Lebercirrhose leiden, ist keine Temperatursteigerung und selten Pulsbeschleunigung vorhanden, vorübergehende Komplikationen und die letzten Stadien ausgenommen. Beides ist im Verlaufe der Bauchfelltuberkulose die Regel. Bei tuberkulöser Peritonitis tritt häufiger und anhaltender Erbrechen auf als bei Cirrhose; die Stuhlentleerungen, ebenso die Harnbeschaffenheit bieten bei beiden Krankheiten so gut wie keine unterscheidenden Merkmale; auch bei der Bauchfelltuberkulose zeigen die Stühle nicht selten eine lehmartige, gelbe Beschaffenheit. Der Appetit liegt meistens bei der Erkrankung des Peritoneums noch mehr darnieder als bei der Cirrhose der der Leber und der Konsum ist ein rascherer. Was das Aussehen der Kranken betrifft, so kann dasselbe in manchen Fällen einen Anhaltspunkt bieten, in anderen dagegen ist der Unterschied sehr gering. Endlich ist noch der schon erwähnten collateralen Venenerweiterung zu gedenken, deren

Vorhandensein auf Lebercirrhose hinweist. In zweifelhaften Fällen kann man auch die Probepunktion noch zu Hilfe nehmen, indem bei Peritonitis tuberculosa sehr häufig das Exsudat den haemorrhagischen Charakter hat.

Die Pfortaderthrombose liefert in der Regel ein zu verschiedenes Krankheitsbild, als daß Verwechslungen damit leicht vorkommen könnten. Dagegen können Pfortaderstauungen durch Kompression derselben Schwierigkeiten bereiten; der hochgradige Icterus, der meistens damit einhergeht, muß auf solche Möglichkeiten hinführen. Sind Geschwülste im Abdomen fühlbar, wie dieses namentlich bei geringem oder mangelndem Ergusse der Fall ist, so handelt es sich um Unterscheidung von Carcinom im Bereiche des Peritoneums.

Die Anwesenheit einer Neubildung in einem Organe (z. B. im Uterus), die Krebskachexie spricht zu Gunsten des Carcinoms, ebenso lassen sich wohl aus dem Verhalten der Geschwülste selbst einige Anhaltspunkte gewinnen, indem die Krebsgeschwülste viel umfangreicher und namentlich rasch wachsend betroffen werden. Die Reizerscheinungen von seite des Peritoneums sind bei Carcinom in der Regel geringfügiger, wie auch der Verlauf fast stets ein fieberloser ist.

Die Unterscheidung der tuberkulösen Peritonitis von der einfachen chronischen Entzündung dieser serösen Membran ist aus dem objektiven Befunde allein in vielen Fällen nicht zu machen, und zuweilen wird dieser überhaupt nicht mit Sicherheit gelingen. Außer der Entstehungsweise

und den ätiologischen Beziehungen, welche für eine tuberkulöse Erkrankung sprechen, werden im Verlaufe der Krankheit einige Unterschiede zu Tage treten. Die sichere Unterscheidung beider Prozesse ist umso schwieriger, als nach Arans Ausspruch auch bei Tuberkulösen eine einfache chronische Peritonitis vorkommt."

Die Diagnose auf Lebercirrhose mit Bauchfelltuberkulose ist dann zu stellen, wenn sich außer den oben angeführten Krankheitsmerkmalen der Cirrhose Temperaturerhöhung (s. I. u. II. Fall), Druckempfindlichkeit im Abdomen (Fall II), tuberkulöse Erkrankungen benachbarter Organe (Fall I, II u. III), starke Exsudation, rasche Wiederansammlung des Exsudates nach erfolgter Punktion (Fall I u. II), haemorrhagische Beschaffenheit (Fall II u. III), hohes spezifisches Gewicht und großer Zellreichtum (Lymphocyten) der Punktionsflüssigkeit, auffallend rascher Kräfteverfall (alle drei Fälle) finden. Zur absoluten Sicherheit gelangt die Diagnose, wenn sich, immer die Cirrhose als feststehend vorausgesetzt, in der Flüssigkeit Tuberkelbazillen finden sollten — ein Argument, auf welches in seiner oben erwähnten Dissertation schon Maroux hinweist: „Il y aurait peut-etre un signe assez important qui serait surtout utile pour distinguer la cirrhose de la péritonite tuberculeuse; il consisterait à rechercher la présence des bacteries de la tuberculose dans le liquide que l'on retirerait au moyen de ponctions."

Finden sich weder Druckempfindlichkeit im Abdomen, noch Tempera-

turerhöhung, noch haemorrhagisches Exsudat, so dürfte, wenn die Diagnose vorerst nur auf Lebercirrhose lautet, der Verdacht auf gleichzeitig bestehende Bauchfelltuberkulose gerechtfertigt erscheinen, wenn nach erfolgter Punktion sich im Abdomen die Flüssigkeit auffallend rasch und reichlich wieder ansammelt, die Kräfte des Kranken rapid schwinden und Tuberkulose benachbarter Organe oder Milartuberkulose zu konstatieren ist.

Die Prognose ist fast absolut infaust anzusehen, da der Organismus der doppelten, durch die Cirrhose, wie durch die Bauchfelltuberkulose erzeugten Kachexie nicht Widerstand zu leisten vermag, umso weniger, als uns die Therapie kein spezifisches Mittel gegen die Erkrankung in die Hand gibt. Wir müssen uns darauf beschränken, den Kranken alles vermeiden zu lassen, was eine Steigerung des Prozesses hervorrufen kann, in erster Linie also wohl die Verabreichung von Alkohol, sodann müssen wir durch roborierende Diät den Kräftezustand des Patienten möglichst zu erhalten trachten. Im übrigen sind wir gezwungen, rein symptomatisch vorzugehen, wir können allenfalls vorkommendes Fieber durch geeignete Antipyretica zu bekämpfen trachten, wir werden gegen den Ascites und die Oedeme der Unterextremitäten wohl Diuretica versuchen, da diese aber meist im Stiche lassen, zur wiederholten Punktion schreiten müssen. Die in Fällen reiner Bauchfelltuberkulose erfolgreich ausgeführte

Probelaparotomie dürfte hier wohl kaum in Frage kommen, möglicherweise aber wären als Palliativum Alcoholumschläge auf das Abdomen indiziert, die nach Buchner baktericid und resorptionsbefördernd wirken, wie dies in der hiesigen chirurgischen Klinik (Geheimrat v. Angerer) und der Prager Frauenklinik (v. Rosthorn) auch bestätigt wurde.

Lebenslauf.

Ich wurde am 22. Mai 1880 zu Sulzberg bei Kempten als Sohn des prakt. Arztes Dr. med. Anton Bulling geboren. Ich besuchte die Volksschule in Bad Reichenhall, meine Gymnasialstudien absolvierte ich 1899 in München. Unmittelbar nach Ablegung der Matura trat ich als Fahnenjunker in die bayerische Armee, mußte aber krankheitshalber nach einem Jahre als Fähnrich abgehen. Meine medizinische Ausbildung genoß ich in München, Tübingen und Würzburg. Das Tentamen physicum bestand ich im Sommer 1903 in Tübingen, das ärztliche Staatsexamen an der Universität Berlin im WS. 1905/06.

Fritz Bulling.